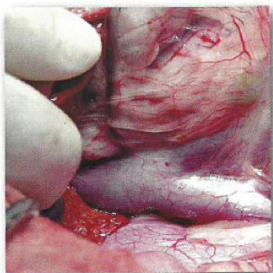


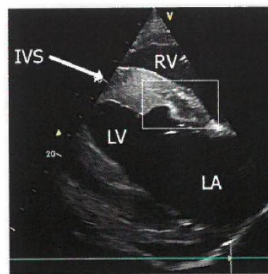
151



174



180



MALÁ ZVÍŘATA

- 141 Hurníková Z., Karpjak P., Čabanová V., Miterpáková M.: **Angiostrongylus vasorum** ako pôvodca očnej formy infekcie u psa
- 151 Malá B., Vlašín M.: **Anomálie portálného systému jater – review**
- 163 Křoustek L.: **Parvoviróza psů**

KONĚ

- 168 Dobešová O., Jahn P.: **Využití diodového laseru k řešení unilaterální tympanie vzdušného vaku u hříběte – klinický případ**
- 174 Bělková T., Jahn P., Bártová E., Řičařová D., Jandová V., Hrazdilová K., Modrý D., Sedlák K.: **Nález *Theileria equi* a *Babesia caballi* u koní v České republice.**
- 180 Drábková Z., Dobešová O., Kabeš R.: **Metastazující intestinální adenokarcinom u koně jako příčina rekurentní hyperamonemie**
- 186 Kopecká A., Molinková D., Jahn P.: **Equinní sarkoid**
- 194 Jandová V., Tůmová P., Horná M., Plachý J., Kotasová K.: **Hyperamonemie u koní**

INFORMAČNÍ SERVIS

- 202 **Vzdělávací a společenské akce**
- 219 **Registrované veterinární léčivé přípravky a schválené veterinární přípravky**

ORIGINAL PAPERS AND CASE REPORTS

- 141 Hurníková Z., Karpjak P., Čabanová V., Miterpáková M.: **Angiostrongylus vasorum as a causal agent of an ocular form of infection in a dog**
- 151 Malá B., Vlašín M.: **Abnormalities in hepatic vascular system – review**
- 163 Křoustek L.: **Parvovirus in dogs**
- 168 Dobešová O., Jahn P.: **Use of a diode laser for the treatment of unilateral guttural pouch tympany in a foal – case report**
- 174 Bělková T., Jahn P., Bártová E., Řičařová D., Jandová V., Hrazdilová K., Modrý D., Sedlák K.: **Findings of *Theileria equi* and *Babesia caballi* in horses in the Czech Republic**
- 180 Drábková Z., Dobešová O., Kabeš R.: **Metastatic intestinal adenocarcinoma in horses as a cause of recurrent hyperammonemia**
- 186 Kopecká A., Molinková D., Jahn P.: **Equine sarcoid**
- 194 Jandová V., Tůmová P., Horná M., Plachý J., Kotasová K.: **Hyperammonemia in horses**