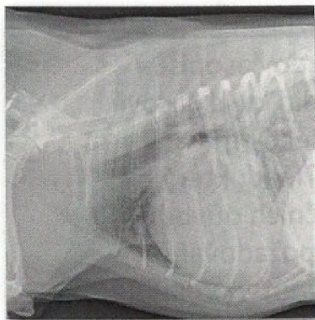


88



93



123



MALÁ ZVÍŘATA

- 79 Vlašín M.: **Chirurgie hrtanu**
 83 Košťál J., Denková K.: **Využití kyseliny hyaluronové při hojení ran u zvířat**
 87 Hájek I., Šimerdová V., Agudelo C., Vávra M., Stehlík L.: **Centrální vestibulární syndrom psa intoxikovaného metronidazolem**
 92 Filipejová Z., Schánílec P., Agudelo C. F.: **Použitie furosemidu pri edému pľúc**

KONĚ

- 98 Mezerová J., Sedlinská M.: **Koliková onemocnění březích klisen a klisen po porodu (2. část)**
 110 Žert Z., Guldhaug M.: **Burzitida kraniálního subnuchálního tihového vāčku u koně – poll evil**
 113 Bezděková B.: **Současný pohled na laminitidu u koní**
 118 Enenkelová H.: **Chiropraxe a její význam ve veterinární medicíně – review**
 125 Matějičnā V., Jahn, P. Plachý J.: **Syndrom headshaking u koní**
 130 Rybníkář A., Kuja J.: **Dermatofytózy koní**
 136 Brauner P.: **K historii výskytu vozňřivky za Velké války a v prvních poválečných letech**

INFORMAČNÍ SERVIS

- 140 **Management klinické praxe**
 142 **Anketa měsíce**
 143 **Představujeme**
 144 **Vzdělávací a společenské akce**
 150 **Registované veterinární léčivé přípravky a schválené veterinární přípravky**
 152 **English for vets od Radka Kašpara**

ORIGINAL PAPERS AND CASE REPORTS

- 79 Vlašín M.: **Surgery of the larynx**
 83 Košťál J., Denková K.: **Use of hyaluronic acid in wound healing in animals**
 87 Hájek I., Šimerdová V., Agudelo C., Vávra M., Stehlík L.: **Central vestibular syndrome in a dog intoxicated with metronidazole**
 92 Filipejová Z., Schánílec P., Agudelo C. F.: **Use of furosemide in the pulmonary oedema**
 98 Mezerová J., Sedlinskā M.: **Colic in the late term and periparturient mare (2.part)**
 110 Žert Z., Guldhaug M.: **Bursitis of cranial subnuchal gravity pouch in a horse – poll evil**
 113 Bezděková B.: **Current view on equine laminitis**
 118 Enenkelová H.: **Chiropractic and its meaning in veterinary medicine – a review**
 125 Matějičnā V., Jahn, P. Plachý J.: **Equine headshaking syndrome**
 130 Rybníkář A., Kuja J.: **Dermatophytoses in horses**
 136 Brauner P.: **To the history of glanders occurrence in the Great War and the early postwar years**