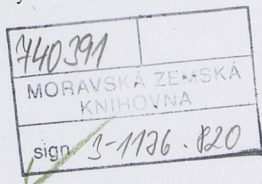




I. Pohlavní orgány ženy	4
1.1 Anatomie rodidel	4
1.1.1 Vnitřní pohlavní orgány	4
1.1.2 Zevní pohlavní orgány	5
1.1.3 Prso	5
1.1.4 Svalové dno pánevní	5
1.1.5 Test	6
1.2 Fyziologie rodidel	7
1.2.1 Ovariální cyklus	7
1.2.2 Endometriální cyklus	8
1.2.3 Cyklus děložního hrdla	9
1.2.4 Vaginální cyklus	9
1.2.5 Cyklus prsní žlázy	9
1.2.6 Test	10
1.3 Sexualita ženy	11
1.3.1 Sexuální reaktivita	11
1.3.2 Sexuální deviace	11
1.3.3 Test	12
1.4 Životní období ženy	13
1.4.1 Novorozenecké období	13
1.4.2 Klidové období novorozenecké a dětské	13
1.4.3 Období pohlavního dospívání, puberta	14
1.4.4 Generační, fertillní období	14
1.4.5 Období přechodu, klimakterium,	15
1.4.6 Senium	15
1.4.6 Test	15
1.5 Plánované rodičovství	17
1.5.1 Přehled antikoncepčních metod	17
1.5.2 Test	18
2. Základní gynekologická vyšetření	19
2.1 Přehled používaných vyšetření	19
2.2 Anamnéza	20
2.3 Test	22
3. Poruchy anatomie a funkce rodidel	23
3.1 Nepravidelné polohy rodidel	23
3.2 Test	24
3.2 Poruchy menstruačního cyklu	25
3.2.1 Poruchy nástupu a ukončení menstruačních cyklů	25
3.2.2 Poruchy krvácení při zachovaném rytmu	25
3.2.3 Poruchy rytmu krvácení	26
3.2.4 Dysfunkční krvácení	27
3.2.5 Amenorrhea	27
3.2.6 Obtíže spojené s menstruačním cyklem	27
3.2.7 Test	28
3.3 Vrozené vady rodidel	29
3.3.1 Vývoj pohlavních orgánů	29
3.3.2 Základní rozdělení vrozených vývojových vad rodidel	29
3.3.3 Vrozené vývojové vady mléčné žlázy	31
3.3.4 Test	32
4. Záněty	33
4.1 Záněty rodidel	33
4.1.1 Zánět zevních rodidel	34
4.1.2 Zánět pochvy	35



4.1.3 Zánět děložního hrdla	36
4.1.4 Zánět sliznice děložního těla	36
4.1.5 Pánevní zánětlivá nemoc	36
4.1.6 Zánět prsu	38
4.2 Pohlavně přenosné nemoci	38
4.2.1 Kapavka	39
4.2.2 Syfilis	39
4.2.3 Měkký vřed	40
4.2.4 Čtvrtá nemoc	40
4.2.5 Herpes simplex	40
4.2.6 Hepatitis B, C	40
4.2.7 Pediculosis pubis	40
4.2.8 AIDS	41
4.3 Tuberkulóza ženských pohlavních orgánů	41
4.4 Test	42
5. Sterilita	44
5.1 Mužský faktor	44
5.2 Ženský faktor	45
5.3 Asistovaná reprodukce	46
5.4 Test	47
6. Nádory rodidel – přehled nádorů rodidel	48
6.1 Nádory vulvy	50
6.2 Nádory pochvy	50
6.3 Nádory děložního hrdla	50
6.4 Nádory děložního těla	51
6.5 Nádory vejcovodů	52
6.6 Nádory vaječníků	52
6.7 Gestační trofoblastická nemoc	53
6.7.1. Mola hydatidosa	53
6.7.2. Mola invasiva	53
6.7.3. Choriokarcinom	53
6.8 Nádory prsu	53
6.9 Test	54
7. Inkontinence moči – přehled	56
7.1. Test	58
8. Základní gynekologické operace	58
8.1 Test	60

- Označení svalů pánevního dna
- Diaphragma pelvis
- 1 Musculus levator ani (centrum triangulare perine)
 - 2 Musculus sphincter ani internus
- Diaphragma urogenitale
- 3 Musculus transversus perinei superficialis
 - 4 Musculus transversus perinei profundus
 - 5 Musculus ischioanalus
 - 6 Musculus bulbospongiosus

